イレウスチューブ挿入術

３月30日　勉強会

外来　高野美奈子

イレウス（腸閉塞）とは

腸内容の通過障害が何らかの原因によりおこり、腸液、ガス、糞便などが腸内腔に充満し、排便や排ガスがなくなり、腹痛、嘔吐、腹部膨満などの症状が起こること。

イレウスの種類

1．機械的イレウス

（1）単純性イレウス ── 閉塞性イレウス
　　└ 癒着性イレウス

（腸管内・外に起こる腫瘍・瘢痕・奇形等）

（2）複雑性イレウス ── 絞扼性イレウス

（索状物による腸管の絞扼・軸捻転等）

2．機能的イレウス

（1）麻痺性イレウス

（2）痙攣性イレウス

腸管の閉塞がおきると…

腸管浮腫

閉塞部より口側の腸管の通過障害

↓

腸液やガスが充満し腸内圧が亢進

↓

腸管壁の血管が圧迫され血行障害が起きた状態

腸管浮腫が引き起こす全身症状

1. 呼吸機能の低下

膨満した拡張小腸が横隔膜を押し上げる

2. 心臓や腎臓機能の悪化

腹部の大血管が圧迫され静脈の流れを障害する

3. 著しい脱水と電解質異常

嘔吐・腸管の吸収障害・水分や電解質の喪失

４．敗血症

腸管浮腫により腸液やガスなどの吸収が障害

↓

腸管内の腸内細菌が異常増殖し毒素を産生

↓

腹腔内や血中に移行することで敗血症をおこす。

これらの要因が相互に関連し悪循環となって急激に
重篤な全身状態の悪化をもたらす。

症状・診断

1. 腹痛
2. 嘔吐
3. 発熱や頻脈などの全身症状
4. 腹部の圧痛：腹膜刺激症状
5. 白血球増加

症状・診断

６．腹部単純X線（立位）

・腸管ガス拡張像

・鏡面像

※腸管捻転が原因の場合などは、
無ガス像イレウスとなる。

症状・診断

7. 超音波検査、CT検査

- 拡張した腸管
- 腸管壁の肥圧
- 腹水

治療

絞扼性イレウス

緊急手術が必要。

閉塞性イレウス

1. 輸液の点滴投与
2. 抗生物質の点滴投与
3. 中心静脈栄養（IVH）の考慮
4. 腸管の減圧（胃管・イレウスチューブ）
5. 手術によるイレウス解除術

イレウスチューブ

目的

腸閉塞の患者に対して腸管内の減圧をする。また減圧した後に、イレウスチューブより造影剤を注入し小腸造影することで、閉塞部位の診断にも役立つ。

種類

経鼻挿入型

経肛門タイプのものより長く、口から近い小腸や上行結腸での閉塞の場合は経鼻タイプのものが有効である。

経肛門挿入型

経鼻タイプのものより短く、肛門に近い直腸やS状結腸の閉塞では有効。

閉塞している部位により両者を使い分ける。

イレウスチューブ挿入術について

イレウスチューブ挿入術

挿入方法

透視・内視鏡下にて、経鼻的に挿入する。

1. 経鼻的に内視鏡を挿入し、胃に挿入後，視認下に胃液や空気を極力吸引することで，苦痛を緩和し，かつ後のチューブ挿入を容易にする。食残がある場合にはレンズや鉗子口の接触を避ける。
2. 十二指腸下行部まで内視鏡を挿入してから，鉗子チャンネルを通してガイドワイヤーを挿入する。

イレウスチューブ挿入術

3. 透視下にてガイドワイヤーを進める。慎重かつ愛護的に操作しながらできる限り深部に挿入するが，可能であればトライツ靭帯部（十二指腸空腸曲）を越えて深部に進めておく。
4. ガイドワイヤーを留置したまま，内視鏡のみ抜去する。抜去の際も，胃内の空気を可能な限り吸引すると，チューブ挿入の難易度を下げ，患者の苦痛も少ない。

イレウスチューブ挿入術

5. イレウスチューブ全長をガイドワイヤーにかぶせて挿入する。体位変換や用手圧迫を用いて，できるだけ深部へチューブを挿入する。可能であれば拡張腸管まで到達することが，患者の苦痛を軽減し，早期の回復を促す一助となる。
6. 最後に留置バルーンに蒸留水を入れガイドワイヤーを抜去して終了する。

イレウスチューブ挿入術

※炭酸ガス送気装置の使用※

イレウスチューブ挿入に際して、炭酸ガス送気装置を用いて施行することで、通常送気に比べて炭酸ガスでは腸管から速やかに吸収がされることで処置後の腹満感・不快感を軽減することができる。

イレウスチューブ挿入時の注意・観察項目

1. 挿入前の病状説明と治療内容の説明

・処置の必要性・処置方法を医師・看護師から十分に説明し、同意を得る。

2. バイタルサイン

・セデーションの有無、疼痛の程度によりショック症状や急激なバイタルサインの変化がないか定期的に測定・チェックする。

イレウスチューブ挿入時の注意・観察項目

3. リスクアセスメント

・抗凝固剤内服中の患者の鼻出血リスクや、アレルギー・禁忌薬の確認をする。また患者の既往歴に合わせたリスクアセスメントを行い介助する。

※リドカインアレルギーについて※

内視鏡処置時に経鼻麻酔時や潤滑材としてキシロカインが使用され、処置が長時間になれば使用量も増加する。リドカインの最大使用量は200mgであり、これを超える場合、アレルギー症状の出現も考えられる。

イレウスチューブ挿入時の注意・観察項目

4. 挿入中の体位

・基本、左側臥位で処置を行うが、チューブを深部まで挿入するために造影剤を注入し腸の走行を確認後、体位変換や用手圧迫法を用いて挿入する。

5. 挿入中の嘔吐・誤飲

・処置中に腸内容物の嘔吐があった場合、誤飲しないように体位の調整と鼻腔・口腔内の吸引を行う。

イレウスチューブ挿入時の注意・観察項目

6. In・outの確認

・吸引した内容物や嘔吐した吐物の量・注入した造影剤の量などの確認をする。

7. 最終挿入長の確認

・固定時に挿入cm・バルン留置水の確認をし、鼻にテープで固定。患者の日常生活に支障が最小限となるように考慮する。また、持続吸引が必要な場合は医師の指示に従い確実に行う。

事例紹介

事例１.

氏名：E･T氏　　年齢：93歳　　性別：女性

既往歴：大腸癌（横行結腸癌･S状結腸癌）

H10年右半結腸切除stage Ⅱ＋

S状結腸部分切除stage Ⅱ

経過：10月28日に腹痛出現。かかりつけの病院受診しイレウス診断にて11月5日当院紹介され入院、翌日11月6日イレウスチューブ挿入の運びとなる。

症状：腹痛･腹満感

処置中の経過

・血圧：150～180/90～100mmhg
・脈拍：90～100回/分
・SPO2：95～96％（酸素1L投与）
・右経鼻より279㎝挿入　バルン10cc拡張
・挿入中の嘔吐約200ml　吸引1550ml
・処置後腹満軽減
・帰室後持続吸引開始
　チューブ挿入翌日38℃以上の発熱あり、抗生剤投与にて炎症所見緩和される。

11月5日入院時腹部XP

11月6日イレウスチューブ挿入術(279cm)

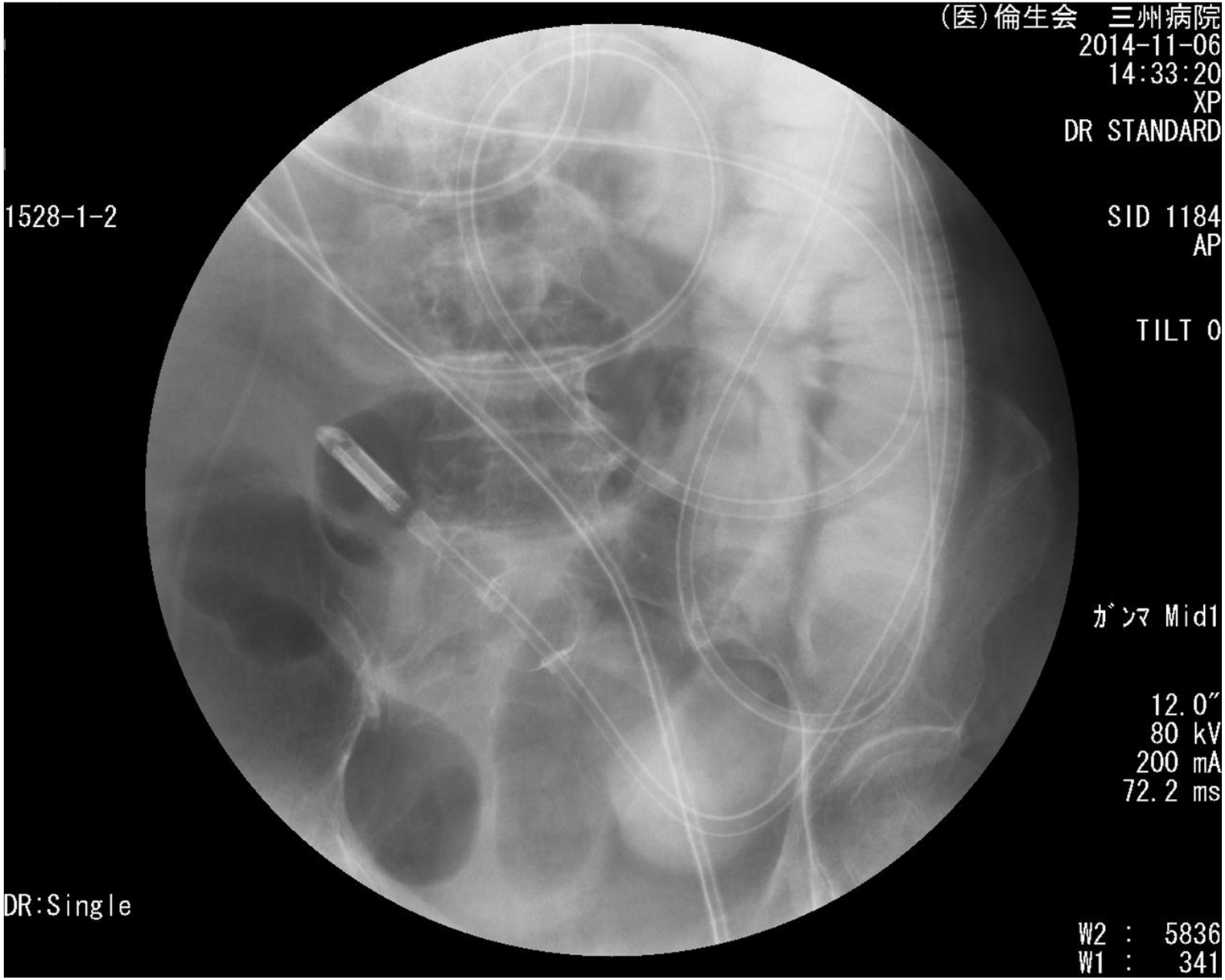

挿入4日目イレウスチューブからの透視

挿入6日目抜去・抜去翌日腹部レントゲン

（入院時）

考察

大腸癌術後の患者で、CT所見で癒着性イレウスの診断により経鼻型イレウスチューブを選択した。

イレウスチューブを279cmと深部までの挿入ができ、減圧も十分にできたことで早期のイレウス改善と6日後にはイレウスチューブを抜去することができた。

しかし、イレウスチューブ挿入術後に発熱あり、処置中の嘔吐による誤嚥性肺炎の合併症併発。処置中は、深部までの挿入のために様々な体位変換をしながらの挿入介助であったため嘔吐時の誤嚥予防に対する対策が不十分であった。